RG Fot / tær

Endring siden forrige versjon
Revidert.
Fjernet "tretthetsbrudd" som indikasjon ved "skrå utover". Presisert under "skrå utover" at denne er velegnet for å fremstille medialsiden av foten, samt tær.

Indikasjon	Skade, kontroll, smerteutredning	*Front AP, Skrå innover, Side* ***Tilleggsprojeksjon:*** *Skrå utover*
	Hallux Valgus	***Utredning/pre.op.:*** *Stående Front, skrå innover, Stående Side, Sesambein Front* ***1.post.op./ Post.op.m/gips:*** *Front AP, Skrå innover, Side* ***Post.op. u/gips:*** *Stående Front, Skrå innover, Stående Side*
	Fotdeformiteter	*Stående Front, Skrå innover, Stående Side* ***Tilleggsprojeksjon fotdeformiteter:*** *Salzman View*
	Lis Franc	*Stående Lis Franc Front, Stående Lis Franc Skrå, Stående Side*

FRONT		Illustrasjon settes inn her
INFORMASJON	Ved spørsmål om, eller kontroll av **Lis Franc**, tas **Stående Front**, **Skrå innover** og **Stående Side**. Ved spørsmål om fraktur i **tær**, inkluder hele foten.	
POSISJONERING	Pasienten liggende på ryggen, med fleksjon i kneet på aktuell side, og fotsålen flatt på bordet.	
SENTRERING	Basen av 3. metatars	
STRÅLERETNING	10˚ caudo-craniell	
BILDEKRITERIER	Foten vises uten rotasjon, med nesten lik avstand mellom 2. til 5. metatars. Inkluder hele foten, fra tærne til fotrøttene.	
KOMMENTAR		
SKRÅ INNOVER		Illustrasjon settes inn her
INFORMASJON	Ved spørsmål om fraktur i **tær**, inkluder aktuell tå og nabotå.	
POSISJONERING	Pasienten liggende på ryggen, med fleksjon i kneet på aktuell side, og foten rotert 30-40˚ medialt, med medialsiden på bordet.	
SENTRERING	Basen av 3. metatars	
STRÅLERETNING	0˚	

BILDEKRITERIER	Foten vises i korrekt skrå uten overprojisering mellom 3.-5. metatars, og med delvis overprojisering av basen av 1. og 2. metatars. Leddene rundt cuboideum vises åpne. Hele foten inkluderes, med tærne, bakre calcaneus og talus proksimalt.	
KOMMENTAR		
SIDE		Illustrasjon settes inn her
INFORMASJON	Ved spørsmål om fraktur i **tær**, inkluder aktuell tå og nabotå.	
POSISJONERING	Pasienten liggende på aktuell side, med omtrent 45˚ fleksjon i kneet og noe dorsalflektert fot om mulig. Foten overroteres med noen få grader for lett spredte metatarser. Ikke aktuelt bein legges bak aktuelt bein.	
SENTRERING	Like proksimalt for og i høyde med basen av 3. metatars	
STRÅLERETNING	0˚	
BILDEKRITERIER	Tibiotalare ledd vises åpent, og distale fibula overprojiserer bakre tibia. Metatarsene vises delvis spredt med delvis overprojisering. Hele foten inluderes fra tæren til calcaneus, samt 2-3cm av distale fibula og tibia.	
KOMMENTAR		
SKRÅ UTOVER		Illustrasjon settes inn her
INFORMASJON	Projeksjonen fremstiller godt medialsiden av foten, samt tærne.	
POSISJONERING	Pasienten liggende på ryggen, med fleksjon i kneet på aktuell side, og foten rotert 30˚ lateralt, med lateralsiden på bordet.	
SENTRERING	Basen av 3. metatars	
STRÅLERETNING	0˚	
BILDEKRITERIER	Delvis åpent mellom 1. og 2. metatars, med basen av 2.-5. metatars helt overprojisert av hverandre, med midtre og distale del kun delvis overprojisert av hverandre. Hele foten inkluderes.	
KOMMENTAR	Denne projeksjonen fremstiller spesielt godt området mellom 1. og 2. metatars, 1. og 2. cuneiforme, samt naviculare.	
STÅENDE FRONT		Illustrasjon settes inn her
INFORMASJON	Typiske fotdeformiteter inkluderer blant annet klumpfot, plattfot, hulfot og charcot	
POSISJONERING	Pasienten stående på detektor med god vekt på aktuell fot.	
SENTRERING	Basen av 3. metatars	

STRÅLERETNING	10˚ caudo-craniell	
BILDEKRITERIER	Foten vises uten rotasjon, med nesten lik avstand mellom 2. til 5. metatars. Inkluder hele foten, fra tærne til fotrøttene. Merk bildet med «stående».	
KOMMENTAR		
STÅENDE SIDE		Illustrasjon settes inn her
INFORMASJON	Typiske fotdeformiteter inkluderer blant annet klumpfot, plattfot, hulfot og charcot	
POSISJONERING	Pasienten stående med **god vekt** på aktuell fot med detektoren plassert vertikalt enten medialt eller lateralt. Still inn sidebildet etter ankelleddet/bakre fot.	
SENTRERING	Like proksimalt for og i høyde med basen av 3. metatars	
STRÅLERETNING	0˚ med horisontal strålegang vinkelrett på detektor. Kan tas både mediolateralt og lateromedialt.	
BILDEKRITERIER	Tibiotalare ledd vises åpent, og distale fibula overprojiserer bakre tibia. Metatarsene er nærmest helt overprojisert av hverandre, med unntak av deler av 5. metatars. Inkluder hele foten med 2-3cm av distale fibula og tibia. Merk bildet med «stående».	
KOMMENTAR		
SESAMBEIN FRONT		
INFORMASJON		
POSISJONERING	Pasienten stående i AP med detektor plasser vertikalt bak calcaneus. Skråputer plasseres under foten slik bildet viser.	
SENTRERING	2. metatars	
STRÅLERETNING	0˚ med horisontal strålegang vinkelrett på detektor	
BILDEKRITERIER	Sesambein friprojiseres, og alle tær samt en del av underlaget inkluderes	
KOMMENTAR		
SALZMANN VIEW		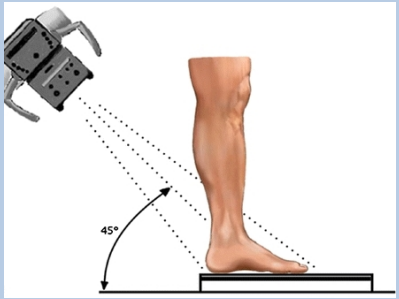
INFORMASJON		
POSISJONERING	Pasienten stående på detektor med lik vekt på begge beina og tærne pekende rett frem.	
SENTRERING	Sentralstrålen treffer omtrent gjennom malleolene	

STRÅLERETNING	45˚ cranio-caudal med posterior-anterior stråleretning	
BILDEKRITERIER	Hele foten er inkludert og pekende fremover. Ta med godt opp på leggen.	
KOMMENTAR		
STÅENDE LIS FRANC FRONT		Illustrasjon settes inn her
INFORMASJON	Ved **utredning** av Lis Franc tas alltid andre side til sammenligning. Ved **kontroller** tas aktuell fot. Bildene tas der pasienten kan fullbelaste.	
POSISJONERING	Pasienten stående på detektoren, og MÅ fullbelaste aktuell fot. **OBS:** SID måles til 120cm.	
SENTRERING	Mellom basen av 1. og 2. metatars	
STRÅLERETNING	20˚ caudo-craniell	
BILDEKRITERIER	Foten vises uten rotasjon, og med den mediale delen av foten friprojisert. Basen av 1. og 2. metatars, leddflaten mellom 1. og 2. cuneiforme, samt leddflatene mot naviculare bør friprojiseres. Merk bildet med «Stående Lis Franc».	
KOMMENTAR		
STÅENDE LIS FRANC SKRÅ		Illustrasjon settes inn her
INFORMASJON		
POSISJONERING	Pasienten stående på detektoren (**som Stående Lis Franc Front**), og MÅ fullbelaste aktuell fot. Røret vinkles, ikke foten. **OBS:** SID måles til 120cm.	
SENTRERING	Mellom basen av 3. og 4. metatars.	
STRÅLERETNING	40° lateromedialt	
BILDEKRITERIER	Den laterale delen av foten friprojiseres. Alle tre leddflater av cuboid, samt basen av 3. og 4. metatars bør friprojiseres. Merk bildet med «Stående Lis Franc».	
KOMMENTAR		

Referanser

Vedlegg

Slutt på Prosedyre